Cuaderno de odontología. Revista científica
Vol. 4(especial2), 1-11, 2026
https://doi.org/10.62574/b0k8w116

Optimización del tratamiento ortodóncico en una paciente de edad avanzada: preparación previa a la rehabilitación protésica. Reporte de caso

Optimization of orthodontic treatment in an elderly patient: pre-prosthetic preparation. A case report

Darwin Isidro Montero-Yamasqui
dimonteroy41@est.ucacue.edu.ec
Universidad Católica de Cuenca, Azogues, Cañar, Ecuador
https://orcid.org/0009-0008-4039-6763

Cristian Hernán Campoverde-Torres
ccampoverde@ucacue.edu.ec
Universidad Católica de Cuenca, Azogues, Cañar, Ecuador
https://orcid.org/0000-0003-0908-1049

RESUMEN

Objetivo: ilustrar el manejo ortodóncico preprotésico mediante la aplicación de mini-implantes para recuperar el espacio interdental en una paciente adulta con maloclusión Clase II esquelética. **Método:** reporte de un caso clínico de una paciente de 52 años tratada con aparatología fija de autoligado pasivo, mini-implantes como anclaje esquelético y mecánica de intrusión selectiva para optimizar las condiciones previas a la rehabilitación protésica. **Resultados:** se logró adecuada alineación y nivelación dentaria, corrección del resalte y la sobremordida, recuperación del espacio interdental y estabilidad radicular, lo que permitió la rehabilitación protésica definitiva. **Conclusión:** la ortodoncia preprotésica con mini-implantes constituye una alternativa conservadora para optimizar las condiciones dentarias y oclusales antes de la rehabilitación oral, y favorece resultados funcionales mediante un abordaje interdisciplinario.
Descriptores: ortodoncia correctiva; implantes dentales; prótesis dental. (DeCS).

ABSTRACT

Objective: to illustrate pre-prosthetic orthodontic management using mini-implants for prosthetic space recovery in an adult patient with skeletal Class II malocclusion. **Methods:** case report of a 52-year-old female patient treated with passive self-ligating fixed appliances, mini-implants as skeletal anchorage, and selective intrusion mechanics to optimize the conditions for prosthetic rehabilitation. **Results:** adequate dental alignment and leveling, correction of overjet and overbite, recovery of interdental space, and root stability were achieved, allowing definitive prosthetic rehabilitation. **Conclusion:** mini-implant-assisted pre-prosthetic orthodontics represents a conservative alternative to optimize dental and occlusal conditions before oral rehabilitation, favoring functional outcomes through an interdisciplinary approach.
Descriptors: orthodontics corrective; dental implants; dental prosthesis. (MeSH).

Recibido: 08/06/2026. Revisado: 19/06/2026. Aprobado: 25/07/2026. Publicado: 06/08//2026.
Reporte de caso

INTRODUCCIÓN

La ortodoncia en pacientes de edad avanzada constituye un campo de creciente relevancia clínica, impulsado por el aumento de la esperanza de vida, la mayor conservación de la dentición natural y la demanda de soluciones que combinen funcionalidad, estética y salud bucal (1,2). Los tratamientos ortodóncicos se asociaban tradicionalmente con poblaciones jóvenes; sin embargo, estudios recientes demuestran que los adultos con salud periodontal estable también pueden beneficiarse de intervenciones dirigidas a corregir maloclusiones, recuperar el espacio interdental y optimizar la rehabilitación oral (2,3). Este enfoque resulta particularmente crítico cuando la pérdida dental, el apiñamiento secundario y la migración dentaria comprometen la adaptación de las prótesis, lo cual agrava los problemas masticatorios y afecta la calidad de vida (4).

Las particularidades anatómicas y fisiológicas de este grupo etario, entre ellas la reducción de la densidad ósea, la reabsorción alveolar progresiva y la disminución de la respuesta celular a las fuerzas ortodóncicas, plantean desafíos únicos (1,2). Investigaciones recientes destacan que el 46% de los adultos mayores presenta apiñamiento mandibular, fenómeno agravado por la pérdida dentaria y la disminución del perímetro del arco (4,5). Asimismo, condiciones como la biprotrusión dentoalveolar y las maloclusiones esqueléticas Clase II alteran la relación maxilomandibular y limitan el espacio interdental, lo cual genera sobrecarga oclusal (6); estos factores no solo dificultan la rehabilitación oral, sino que también se asocian con trastornos funcionales, como el dolor temporomandibular y el deterioro de la eficiencia masticatoria (1,6).

La integración de mini-implantes como anclaje esquelético ha transformado el manejo de casos complejos en adultos mayores, dado que permite movimientos dentales controlados, como la intrusión de premolares y la distalización, sin depender de la cooperación del paciente (7). Evidencia actualizada sugiere que

estas técnicas facilitan la recuperación del espacio interdental y la corrección de la línea media dental, factores determinantes para la estabilidad de las prótesis parciales removibles (PPR) (7); además, estudios prospectivos demuestran que la combinación de ortodoncia y prótesis incrementa la calidad de vida relacionada con la salud oral, incluidos la función masticatoria, la autoestima y la interacción social (2,8).

La hipótesis central de este reporte postula que la optimización biomecánica del anclaje esquelético permite lograr movimientos dentales predecibles en tejidos envejecidos, sentando las bases para una rehabilitación protésica estable y funcional (2,7); los hallazgos aquí presentados se alinean con la literatura reciente, que enfatiza el rol de la ortodoncia interceptiva en la preparación preprotésica, en particular cuando la atrofia ósea y la migración dentaria limitan las opciones convencionales de tratamiento (1,8). Este reporte de caso tuvo como objetivo ilustrar la aplicación de un protocolo ortodóncico con mini-implantes para recuperar el espacio interdental mediante intrusión selectiva y mejorar las relaciones oclusales en una paciente de mediana edad con maloclusión Clase II esquelética.

REPORTE DE CASO

Paciente femenina de 52 años, sin antecedentes sistémicos relevantes, consultó para rehabilitación protésica. Presentaba limitación funcional por pérdida del espacio interoclusal posterior, secundaria a sobreerupción y malposición dentaria. El análisis facial evidenció perfil convexo, biotipo dolicofacial, patrón hiperdivergente, protrusión labial respecto a la línea E y mentón retrusivo. Radiográficamente se observaron 18 órganos dentales presentes, restauraciones previas (1.7, 1.1, 1.2, 1.3, 2.1, 4.4, 4.5) y ausencia de múltiples piezas posteriores (14, 15, 16, 1.8, 23, 25, 26, 27, 2.8, 36, 37, 38, 46).

El análisis cefalométrico reveló Clase II esquelética por retrognatismo mandibular y protrusión maxilar leve, patrón de crecimiento hiperdivergente y proquelia superior

e inferior (Tabla 1). A nivel dental se evidenció ausencia de relación molar funcional por edentulismo posterior, resalte aumentado, sobremordida en norma, proinclinación de incisivos superiores e inferiores, apiñamiento moderado mandibular y desviación de línea media superior de 3 mm hacia la izquierda. Debido a estas alteraciones esqueléticas y dentarias, se optó por una fase de preparación ortodóntica previa a la rehabilitación protésica (Figura 1).

Tabla 1. Valores cefalométricos iniciales.

Variable	Valor normal	Valor del paciente
SNA	82° ± 2°	84°
SNB	80° ± 2°	76°
ANB	2° ± 2°	8°
FMA	25° ± 5°	39,2°
Ángulo gonial	120°-130°	136,3°
Wits	-1 a 0 mm	1,6 mm
Resalte	2-3 mm	4,0 mm
Sobremordida	2-3 mm	1,7 mm
U1 a PP	110° ± 5°	122°
IMPA	90° ± 5°	89,5°
Ángulo interincisal	130° ± 5°	118,9°
U1 A-Pg	3,5 mm (±2,3)	11 mm
L1 A-Pg	0-2 mm	8 mm
Labio superior a plano E	-4 mm	0,7 mm

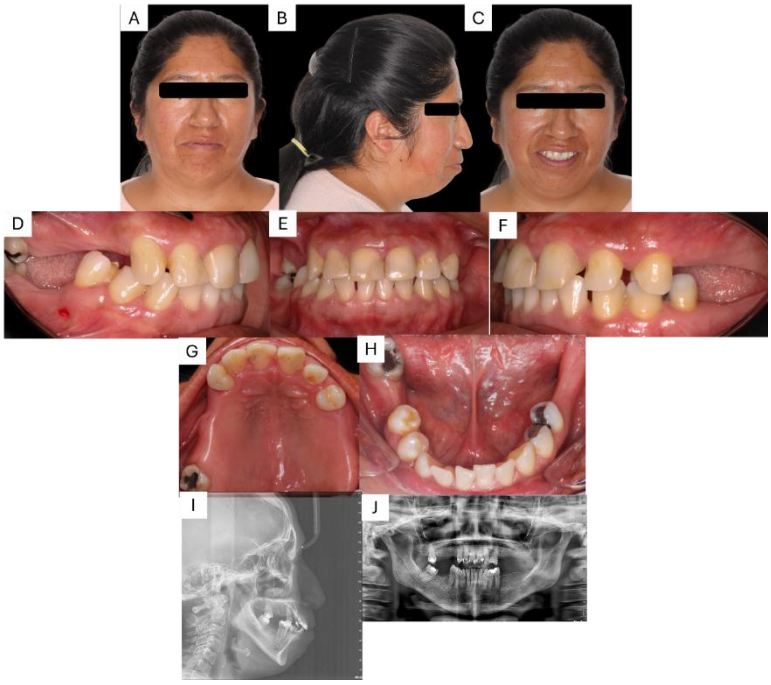

Figura 1. Registros iniciales del tratamiento: (a) fotografía extraoral frontal; (b) fotografía extraoral de perfil; (c) fotografía extraoral de sonrisa; (d) fotografía intraoral frontal en oclusión; (e) fotografía intraoral lateral derecha; (f) fotografía intraoral lateral izquierda; (g) fotografía intraoral oclusal superior; (h) fotografía intraoral oclusal inferior; (i) radiografía cefálica lateral; (j) radiografía panorámica.

Planificación del tratamiento

El objetivo principal consistió en optimizar la posición dentaria y las relaciones intermaxilares para una rehabilitación protésica funcional y estable; específicamente, se buscó alinear y nivelar ambas arcadas, corregir la proinclinación anterior, intruir los sectores posteriores, en particular los premolares inferiores, y corregir la línea media superior mediante anclaje esquelético, con miras a una intercuspidación funcional sostenida por la oclusión y las prótesis parciales removibles.

Manejo ortodóntico

Se empleó aparatología fija con brackets de autoligado pasivo (sistema MBT 0,022” × 0,028”, Orthometric®). La alineación y nivelación se realizaron con arcos NiTi en secuencia 0,012”, 0,014”, 0,016” y 0,016 × 0,022” durante 5 meses, seguidos de una fase de movimientos activos con arcos de acero 0,017 × 0,025” durante 6 meses. Como anclaje esquelético, se colocó un mini-implante en la zona edéntula del primer cuadrante, distal al canino superior derecho, activado con cadenetas para la distalización anterosuperior y la corrección de la línea media.

Se insertó además un mini-implante interradicular de 6 × 2 mm entre los órganos dentales 4.4 y 4.5, activado un mes después de su inserción para la intrusión de los premolares inferiores derechos, mediante elásticos y cadenetas continuas durante ocho meses, con el mini-implante en función durante 15 meses. Dado que la respuesta intrusiva fue limitada, se complementó la biomecánica con una placa de mordida en acetato y acrílico, diseñada para dirigir los contactos oclusales sobre los premolares. En el cuadrante inferior izquierdo se registraron cuatro intentos fallidos de inserción de mini-implantes en la región de la pieza 3.5, posiblemente asociados

con una estabilidad primaria insuficiente y las características óseas del sitio; ante este fracaso, se modificó la biomecánica reposicionando los brackets hacia coronal para favorecer la intrusión dentaria (Figura 2).

La fase de finalización se realizó con arcos de acero 0,017 × 0,025” y 0,019 × 0,025”, dobleces de primer, segundo y tercer orden, y elásticos de asentamiento. El tratamiento activo tuvo una duración de 24 meses y finalizó con adecuada estabilidad oclusal, empleando las prótesis parciales removibles como elementos de retención.



Figura 2. Fotografías de los avances del tratamiento ortodóncico: (a) segundo mes: activación inicial con colocación de mini-implantes y uso de elásticos para la intrusión posterior; (b) sexto mes: alineamiento y nivelación, con activación del sistema de intrusión y recementación de brackets; (c) decimoctavo mes: instalación de placa acrílica de intrusión; (d) vigésimo mes: recementación de brackets y control del paralelismo radicular; (e) retiro de brackets y colocación de retenedores.

RESULTADOS

El análisis cefalométrico postratamiento evidenció cambios predominantemente dentoalveolares (Tabla 2). Se observó una disminución del resalte de 4,0 a 3,0 mm y un incremento de la sobremordida de 1,7 a 2,0 mm; los incisivos superiores redujeron su inclinación (U1-PP: de 122° a 111°), mientras que los inferiores

mostraron retroinclinación (IMPA: de 89,5° a 82,4°). El ángulo interincisal aumentó de 118,9° a 125,8°, lo cual refleja una mejor relación entre incisivos. A nivel esquelético, el SNA se mantuvo estable en 84°, mientras que el SNB aumentó de 76° a 78°, con la consecuente disminución del ANB de 8° a 6°, aunque se conservó la relación esquelética de Clase II. En los tejidos blandos, se registró una reducción de 1 mm en la protrusión de ambos labios respecto al plano estético de Ricketts.

Tabla 2. Valores cefalométricos iniciales y finales.

Parámetro	Inicial	Final	Cambio
SNA	84,0°	84,0°	+0,0°
SNB	76,0°	78,0°	+2,0°
ANB	8,0°	6,0°	-2,0°
FMA	39,2°	40,5°	+1,3°
Ángulo gonial	136,3°	138,6°	+2,3°
Resalte	4,0 mm	3,0 mm	-1,0 mm
Sobremordida	1,7 mm	2,0 mm	+0,3 mm
U1 a PP	122°	111°	-11°
IMPA	89,5°	82,4°	-7,1°
Ángulo interincisal	118,9°	125,8°	+6,9°
Labio superior-Plano E	3 mm	2 mm	-1 mm
Labio inferior-Plano E	4 mm	3 mm	-1 mm

Al finalizar el tratamiento se logró una adecuada alineación y nivelación de ambas arcadas, con mejoría del resalte, la sobremordida y la coordinación interarcadas. El reposicionamiento dentario permitió recuperar el espacio interdental necesario para la rehabilitación definitiva, facilitando la adaptación de las prótesis parciales removibles superior e inferior y el restablecimiento del soporte oclusal posterior. El análisis radiográfico final evidenció un adecuado paralelismo radicular, sin alteraciones periapicales ni signos clínicamente significativos de reabsorción radicular (Figura 3).

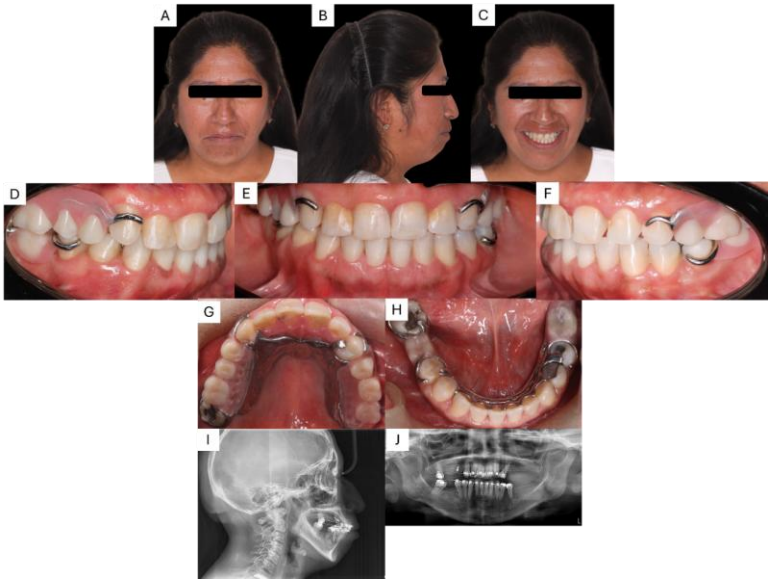

Figura 3. Registros finales del tratamiento: (a) fotografía extraoral frontal; (b) fotografía extraoral de perfil; (c) fotografía extraoral de sonrisa; (d) fotografía intraoral frontal en oclusión; (e) fotografía intraoral lateral derecha; (f) fotografía intraoral lateral izquierda; (g) fotografía intraoral oclusal superior; (h) fotografía intraoral oclusal inferior; (i) radiografía cefálica lateral final; (j) radiografía panorámica final.

Consentimiento informado: se obtuvo el consentimiento informado de la paciente para la publicación de su caso, garantizando el anonimato y el cumplimiento de las normativas éticas.

DISCUSIÓN

El presente caso confirma la utilidad de la ortodoncia preprotésica en pacientes adultos con pérdida dentaria posterior, migración dentaria y reducción del espacio interoclusal. La planificación ortodóncica guiada por la futura rehabilitación permite reposicionar los dientes antes de la prótesis parcial removible y obtener un resultado restaurador más conservador y funcional (9). La intrusión posterior con anclaje esquelético permite nivelar el plano oclusal en adultos y mejorar el control del resultado en casos complejos (10).

La intrusión de dientes posteriores mediante mini-implantes ha sido descrita como una alternativa útil para recuperar el espacio interoclusal cuando existe sobreerupción por pérdida del antagonista (11). En un caso similar, la intrusión con

minitornillos permitió obtener el espacio necesario para la rehabilitación con implante sin tallar la estructura dentaria (11), lo cual se relaciona con el presente caso, donde la intrusión del sector posterior tuvo como finalidad recuperar el espacio interdental y facilitar la rehabilitación definitiva.

La placa de intrusión confeccionada en acetato y acrílico se empleó como recurso auxiliar para reforzar el control vertical posterior; se ha descrito que la intrusión molar puede lograrse mediante distintos dispositivos, incluidos los de anclaje temporal y los bloques posteriores de mordida, aunque la evidencia sobre su estabilidad a largo plazo aún es limitada (12), lo cual resultó consistente con la mecánica empleada en este tratamiento.

El fracaso de los mini-implantes constituye una complicación clínica que debe considerarse durante la planificación biomecánica; se ha señalado que la estabilidad del anclaje puede verse influenciada por factores clínicos y anatómicos (13). En concordancia con estos hallazgos, la pérdida repetida de estabilidad del mini-implante en el cuadrante inferior derecho hizo necesario modificar la biomecánica mediante el reposicionamiento coronal de los brackets, evitando nuevas inserciones en una zona con pronóstico desfavorable.

La edad de la paciente representó también un factor relevante durante el tratamiento, dado que el movimiento ortodóncico en adultos puede ser más lento debido a los cambios asociados con la remodelación del hueso alveolar y los tejidos periodontales (14,15); estos aspectos justificaron el empleo de fuerzas ligeras, controles periódicos y una biomecánica cuidadosamente planificada durante las fases de intrusión y finalización. Finalmente, el manejo interdisciplinario resultó determinante para alcanzar los objetivos terapéuticos, dado que la ortodoncia guiada por la rehabilitación protésica optimiza las condiciones para el tratamiento restaurador (9); en concordancia con este enfoque, la combinación de mini-implantes, placa de intrusión, ajustes biomecánicos y rehabilitación protésica

permitió recuperar el espacio interdental y restablecer el soporte oclusal posterior mediante un abordaje conservador.

CONCLUSIÓN

La ortodoncia preprotésica constituye una herramienta fundamental para optimizar las condiciones dentarias y oclusales antes de la rehabilitación oral en pacientes adultos con pérdida parcial de dientes. El empleo de mini-implantes como anclaje esquelético permite realizar movimientos dentarios controlados y ampliar las posibilidades biomecánicas en situaciones clínicas complejas. La planificación individualizada y el manejo interdisciplinario entre ortodoncia y rehabilitación protésica favorecen la obtención de resultados funcionales y estables, contribuyendo a una rehabilitación oral más predecible y conservadora.

FINANCIAMIENTO

No monetario.

CONFLICTO DE INTERÉS

No existe conflicto de interés con personas o instituciones ligadas a la investigación.

AGRADECIMIENTOS

A la Unidad Académica de Posgrado de la Universidad Católica de Cuenca por incentivar la investigación.

REFERENCIAS

1. Al-Mashhadany SM, Kadhom ZM. Geriatric orthodontics: a review. Sci J Med Res. 2022;6(21):47-50. doi:10.37623/sjomr.v06i21.10.
2. Schimmel M, Srinivasan M, McKenna G, Müller F. Effect of advanced age and/or systemic medical conditions on dental implant survival: a systematic review and meta-analysis. Clin Oral Implants Res. 2018;29(Suppl 16):311-330. doi:10.1111/clr.13288.
3. Duong HY, Roccuzzo A, Stähli A, Salvi GE, Lang NP, Sculean A. Oral health-related quality of life of patients rehabilitated with fixed and removable implant-supported dental prostheses. Periodontol 2000. 2022;88(1):201-237. doi:10.1111/prd.12419.
4. Patano A, Malcangi G, Inchingolo AD, Garofoli G, De Leonardis N, Azzollini D, et al. Mandibular crowding: diagnosis and management-a scoping review. J Pers Med. 2023;13(5):774. doi:10.3390/jpm13050774.

5. Travassos da Rosa Moreira Bastos R, da Costa EO, Normando D. Tooth wear and tertiary crowding: a 13-year cohort study in Amazon Indigenous populations. Prog Orthod. 2025;26(1):1. doi:10.1186/s40510-024-00550-2.
6. Ahuja D, Batra P, MV A, Singh AK. Orthognathic-like orthodontics: management of skeletal Class II malocclusion in an adult patient. Cureus. 2024;16(9):e69628. doi:10.7759/cureus.69628.
7. Lin SY, Yu KW, Lai TT, Liu CJ, Hsu LF. Orthodontic correction of bimaxillary protrusion with mini-screws in Class II hyperdivergent patient. Taiwan J Orthod. 2019;31(2). doi:10.30036/TJO.201906_31(2).0006.
8. Prakash J, Singh P, Dubey D, Suganna Golgeri M, Haleem S, Bhati A, et al. The status, need, and influence of dental prosthetics on oral health-related quality of life in the geriatric population: an epidemiological survey. Cureus. 2022;14(8):e27637. doi:10.7759/cureus.27637.
9. Venezia P, Ronsivalle V, Isola G, Ruiz F, Casiello E, Leonardi R, et al. Prosthetically guided orthodontics (PGO): a personalized clinical approach for aesthetic solutions using digital technology. J Pers Med. 2022;12(10):1716. doi:10.3390/jpm12101716.
10. Manea A, Dinu C, Băciuț M, Buduru S, Almășan O. Intrusion of maxillary posterior teeth by skeletal anchorage: a systematic review and case report with thin alveolar biotype. J Clin Med. 2022;11(13):3787. doi:10.3390/jcm11133787.
11. Pérez-Benavides M, Villarreal-Abundis CA, Rodríguez-Pulido JI, Martínez-Sandoval G, Garza-Enríquez M, et al. Intrusión acelerada con mini-implantes y corticotomía para crear espacio protésico para implante. Int J Interdiscip Dent. 2023;16(1):76-78. doi:10.4067/S2452-55882023000100076.
12. Abu Arqub S, Al-Moghrabi D, Iverson MG, Farha P, Alsalman HA, Uribe F. Assessment of the efficacy of various maxillary molar intrusion therapies: a systematic review. Prog Orthod. 2023;24(1):37. doi:10.1186/s40510-023-00490-3.
13. Mattos PM, Gonçalves FM, Basso IB, Zeigelboim BS, Niwa MF, Stechman-Neto J, et al. Risk factors associated with the stability of mini-implants and mini-plates: systematic review and meta-analysis. Clin Oral Investig. 2022;26(1):65-82. doi:10.1007/s00784-021-04212-z.
14. Wang J, Huang Y, Chen F, Li W. The age-related effects on orthodontic tooth movement and the surrounding periodontal environment. Front Physiol. 2024;15:1460168. doi:10.3389/fphys.2024.1460168.
15. Zhang Y, Yan J, Zhang Y, Liu H, Han B, Li W. Age-related alveolar bone maladaptation in adult orthodontics: finding new ways out. Int J Oral Sci. 2024;16(1):52. doi:10.1038/s41368-024-00319-7.

Derechos de autor: 2026. Por los autores. Este artículo es de acceso abierto y distribuido según los términos y condiciones de la licencia Creative Commons Atribución-NoComercial-CompartirIgual 4.0 Internacional (CC BY-NC-SA 4.0)

https://creativecommons.org/licenses/by-nc-sa/4.0/