Cuaderno de odontología. Revista científica
Vol. 4(especial2), 29-42, 2026
https://doi.org/10.62574/5wxshz71

Evaluación de técnicas ortodónticas convencional y autoligado en mellizas clase II esqueletal. Reporte de caso

Evaluation of conventional and self-ligating orthodontic techniques in skeletal class II twins. Case report

Diego Fabricio Álvarez-Cárdenas
diego.alvarez.08@est.ucacue.edu.ec
Universidad Católica de Cuenca, Azogues, Cañar, Ecuador
https://orcid.org/0009-0006-5283-3129

Cristian Hernán Campoverde-Torres
ccampoverdet@ucacue.edu.ec
Universidad Católica de Cuenca, Azogues, Cañar, Ecuador
https://orcid.org/0000-0003-0908-1049

RESUMEN

Objetivo: evaluar las técnicas ortodónticas convencional y de autoligado en mellizas con diagnóstico de clase II esqueletal. **Método:** reporte de dos casos clínicos con análisis descriptivo. **Resultados**: ambas fueron tratadas durante 14 meses sin cirugía, con mejoría funcional, estética y del perfil facial. La técnica convencional requirió disyuntores; el autoligado mostró adecuada alineación, coordinación transversal y mejoría en tejidos blandos. **Conclusión:** ambos sistemas fueron eficaces, aunque el autoligado presentó una mecánica más simplificada y menor necesidad de aparatología auxiliar.
Descriptores: maloclusión clase II de Angle; ortodoncia; brackets de autoligado. (DeCS).

ABSTRACT

Objective: to evaluate conventional and self-ligating orthodontic techniques in twin sisters diagnosed with skeletal class II malocclusion. **Method**: report of two clinical cases with descriptive analysis. **Results:** both patients were treated for 14 months without surgery, showing functional, esthetic, and facial profile improvement. The conventional technique required expanders, whereas the self-ligating system showed adequate alignment, transverse coordination, and soft tissue improvement. **Conclusion:** Both systems were effective; however, the self-ligating system showed simpler biomechanics and less need for auxiliary appliances.
Descriptors: malocclusion Angle class II; orthodontics; self-ligating brackets. (DeCS).

Recibido: 18/05/2026. Revisado: 08/06/2026. Aprobado: 19/07/2026. Publicado: 06/08tt//2026.
Reporte de caso

INTRODUCCIÓN

Los brackets son dispositivos fijos que guían los movimientos ortodóncicos y sirven de soporte para elementos activos como elásticos, resortes, arco principal, entre otros. (1,2) A lo largo del tiempo, se han desarrollado diversas técnicas ortodónticas; sin embargo, una de las clasificaciones más comunes distingue entre sistemas convencionales y de autoligado, según el tipo de bracket utilizado. (3)

Los brackets convencionales, introducidos por Edward Angle en 1928, eran soldados a bandas metálicas que luego se cementaban a los dientes. En 1930, Russell presentó el sistema de brackets de autoligado, que incluía un mecanismo de cierre para el arco insertado, eliminando la necesidad de ligaduras de acero o elásticos de goma adicionales. (1,4) Aquí, se destacan beneficios como menor resistencia mecánica durante el movimiento dental, mayor eficiencia, expansión transversal más amplia del arco, mayor confort para el paciente y mejor mantenimiento de la higiene oral. (5–8) Estos se clasifican en activos y pasivos, cada uno con diferentes características. (9,10) En los sistemas pasivos, existe una ranura de mayor amplitud durante las primeras fases del tratamiento, lo que permite aplicar una fuerza reducida sobre el arco y, en consecuencia, minimizar la fricción, mientras que los sistemas activos incorporan un componente flexible que aplica una presión continua y ligera, generando una fricción más elevada. (11,12) Actualmente, se han descrito ventajas y desventajas en las técnicas mencionadas. Elementos como la fricción, la duración del tratamiento, el tiempo requerido en el sillón, el confort del paciente, la salud bucal y la presencia de halitosis son determinantes al seleccionar el sistema más apropiado. (1,3,13)

No obstante, independientemente de la técnica empleada, el éxito del tratamiento depende del diagnóstico preciso y una planificación adecuada. (9,14) En relación con la aplicación clínica, resulta fundamental considerar el tipo de maloclusión

presente. La clase II esqueletal es una de las más prevalentes y se origina, generalmente, por un crecimiento desproporcionado entre los maxilares. Esta alteración no solo compromete la estética del perfil facial, sino también la funcionalidad oclusal, por lo que su manejo terapéutico debe planificarse cuidadosamente según la severidad del caso y el estado de desarrollo del paciente. (15) Asimismo, es importante tener conocimiento sobre el comportamiento de los tejidos blandos y duros frente a las fuerzas aplicadas durante el tratamiento, el remodelado óseo y los efectos en el tejido gingival, así como el manejo del dolor y las posibles reabsorciones radiculares. (9,16)

En este contexto, el estudio tuvo como objetivo la evaluación de técnicas ortodónticas convencional y autoligado en mellizas clase II esqueletal.

REPORTE DE CASO

Se trata de dos hermanas mellizas de 11 años y 10 meses de edad, ambas se encontraban en buenas condiciones de salud general y presentaban dentición permanente completa. Acudieron con sus padres a las clínicas de Ortodoncia de la Universidad Católica de Cuenca, sede Azogues. El motivo de consulta fue: "Quiero arreglarme los dientes", evidenciando preocupación estética por la alineación y la mordida. A continuación, se detalla el diagnóstico inicial y plan de tratamiento de cada paciente.

Ambas fueron evaluadas mediante fotografías extraorales e intraorales, modelos de estudio y registros radiográficos.

La paciente 1 presenta perfil convexo y clase II esqueletal por protrusión maxilar, corroborada cefalométricamente por SNA 87°, SNB 78° y ANB 9°. Evidencia un patrón de crecimiento hiperdivergente (SN-GoGn 43°), relación molar y canina clase I bilateral, apiñamiento moderado en la arcada superior y severo en la inferior, con resalte de 2,5 mm y sobremordida de 4,5 mm. Los incisivos superiores se

encuentran ligeramente retroinclinados (U1-SN 96°), mientras que los incisivos inferiores presentan leve proinclinación (IMPA 94°). El ángulo interincisal es de 126°. Respecto a los tejidos blandos, la posición labial se encuentra dentro de rangos normales con respecto a la línea E, con 0 mm para el labio superior y 1 mm para el labio inferior. Por otra parte, el análisis de la vía aérea, presenta una vía aérea superior de 9 mm y una vía aérea inferior de 8 mm, valores disminuidos con respecto a los parámetros de referencia (15–20 mm y 11–14 mm respectivamente) (Figura 1).

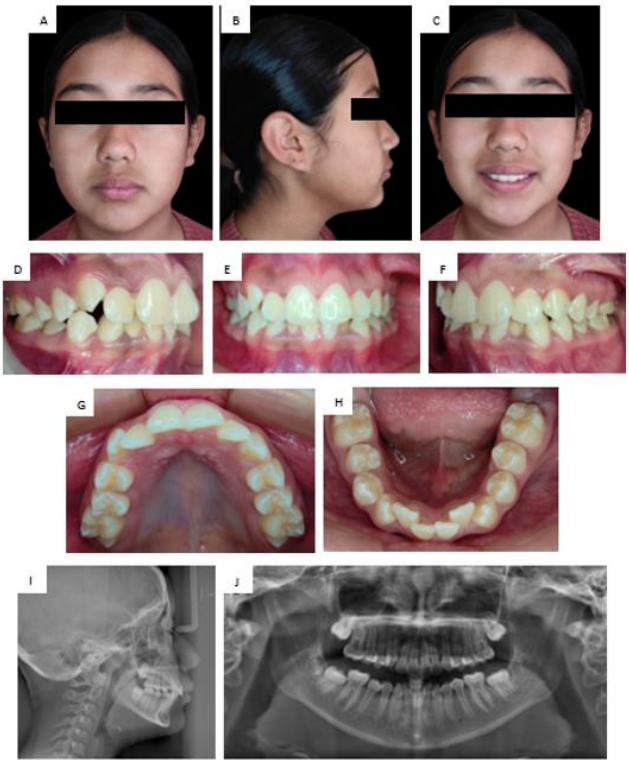

Figura 1. Paciente 1: A, vista frontal; B, vista lateral derecha; C, vista lateral izquierda; D, vista frontal intraoral; E, vista lateral intraoral izquierda; F, vista lateral intraoral derecha; G, oclusal superior; H, oclusal inferior; I, radiografía cefalométrica lateral; J, radiografía panorámica

La paciente 2 también presenta perfil convexo y clase II esqueletal por retrognatismo mandibular, con valores cefalométricos de SNA 84°, SNB 77° y ANB 7°, además de un patrón de crecimiento hiperdivergente (SN-GoGn 37°), relación molar clase I

bilateral, relación canina clase II en el lado derecho y clase I en el lado izquierdo, apiñamiento severo en ambas arcadas, mordida profunda con sobremordida de 4,5 mm y resalte de 4,5 mm. Los incisivos superiores se encuentran dentro de parámetros normales (U1-SN 102°), mientras que los incisivos inferiores presentan una inclinación cercana a la norma (IMPA 89°). El ángulo interincisal es de 128°. En el análisis de tejidos blandos, el labio superior se encuentra a 0 mm y el labio inferior a -1 mm con respecto a la línea E, compatible con una ligera retrusión. El estudio de la vía aérea evidenció 12 mm tanto en el sector superior como en el inferior; la dimensión superior se encontró disminuida frente al rango de referencia, mientras que la inferior permaneció dentro de valores normales (Figura 2).

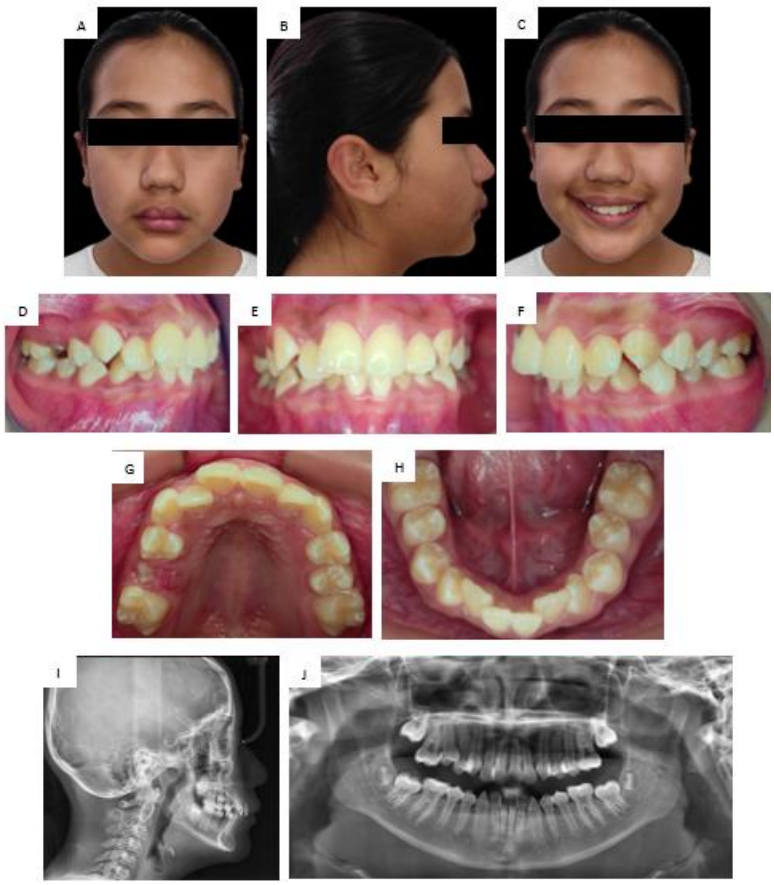

Figura 2. Paciente 2: A, vista frontal; B, vista lateral derecha; C, vista lateral izquierda; D, vista frontal intraoral; E, vista lateral intraoral izquierda; F, vista lateral intraoral derecha; G, oclusal superior; H, oclusal inferior; I, radiografía cefalométrica lateral; J, radiografía panorámica.

Aunque ambas pacientes presentaban discrepancia esqueletal de clase II, clínicamente se observó una relación molar clase I, compatible con compensación dentoalveolar. Por tanto, los valores cefalométricos de ambas pacientes se resumen en la Tabla 1. En la radiografía panorámica de la paciente 1 (Figura 1J) se observó el órgano dentario 4.8 en proceso de formación y los segundos molares en fase de erupción, con el resto de las estructuras óseas y dentarias dentro de límites normales. De manera similar en la paciente 2 (Figura 2J) se evidenció la presencia de los órganos dentarios 3.8 y 4.8 en formación, así como segundos molares en proceso de erupción, sin alteraciones patológicas evidentes.

Tabla 1. *Valores cefalométricos iniciales.*

Parámetro	Norma	Pac. 1	Pac. 2
SNA°	82°	87°	84°
SNB°	80°	78°	77°
ANB°	2°	9°	7°
SN-GoGn°	32°	43°	37°
U1-SN°	102°	96°	102°
IMPA	90°	94°	89°
Ángulo interincisal	130°	126°	128°
Resalte	2-3 mm	2,5 mm	4,5 mm
Sobremordida	2-3 mm	4,5 mm	4,5 mm
Línea E superior	-1/+1 mm	0 mm	0 mm
Línea E inferior	0/+2 mm	1 mm	-1 mm
Vía aérea superior	15-20 mm	9 mm	12 mm
Vía aérea inferior	11-14 mm	8 mm	12 mm

Planificación del tratamiento

Para la paciente 1, se planificó un tratamiento ortodóntico sin extracciones, enfocado en la expansión de ambas arcadas y la corrección de la discrepancia anteroposterior. Dado el maxilar estrecho, se indicó iniciar con una expansión rápida maxilar mediante un disyuntor tipo Hyrax cementado en el arco superior, no solo para corregir la deficiencia transversal, sino también para favorecer la mejoría de

las vías aéreas. De forma complementaria, para coordinar las arcadas y lograr una armonía transversal, se decidió también realizar expansión inferior mediante un aparato dentoalveolar con tornillo tipo Hyrax adaptado al arco mandibular. Finalizada esta fase, se planificó la instalación de brackets convencionales en las arcadas superior e inferior para continuar con la alineación, nivelación y detallado oclusal.

En el caso de la paciente 2, también se estableció un tratamiento ortodóntico correctivo sin extracciones, adaptado a las necesidades específicas de esta paciente. En vista de la marcada mordida profunda, se decidió incorporar una fase de corrección vertical inicial mediante un plano de mordida anterior. Se indicó el uso de un plano de mordida fijo tipo bite plane en el maxilar superior, utilizado de manera simultánea con la colocación de brackets durante los primeros meses del tratamiento, con el objetivo de provocar la desoclusión y favorecer la corrección de la mordida profunda. A diferencia de su hermana, no se contempló una expansión rápida del maxilar con disyuntor, dado que la anchura transversal se consideró adecuada y se confió en la capacidad de la aparatología de autoligado para propiciar expansión dentoalveolar durante la fase de alineación.

En ambas pacientes se consideró la posibilidad de tratamiento quirúrgico para una etapa posterior, si la discrepancia esqueletal persistía al finalizar el crecimiento; sin embargo, se optó por un manejo ortodóntico integral sin intervención quirúrgica, considerando tanto la edad de las pacientes como la negativa familiar.

Manejo Ortodóntico

En la paciente 1 se cementó un disyuntor tipo Hyrax Morelli superior, con tornillo de 13 mm en el maxilar y 11 mm en la mandíbula. El aparato fue activado durante un mes, con un protocolo de dos activaciones diarias durante los primeros 15 días y una activación diaria durante los siguientes 15 días. Finalizada la fase de activación, se colocó la aparatología fija, mientras el disyuntor se mantuvo en boca durante tres

meses antes de su retiro. Se instaló un sistema convencional con brackets Orthometric, prescripción MBT, slot 0.022” x 0.028”. La secuencia de arcos en ambas arcadas inició con NiTi 0.014” durante 2 meses, seguida de NiTi 0.017” x 0.025” por 3 meses, y finalmente arcos de acero 0.017” x 0.025” y 0.020” en las fases de trabajo y acabado. Se utilizaron elásticos intermaxilares de clase II para el ajuste oclusal.

Para la paciente 2 se utilizó una técnica de autoligado pasivo con brackets Orthometric Ultra-P MBT, slot 0.022” x 0.028”. El tratamiento se inició con un arco transpalatino tipo bite plane, el cual fue utilizado de manera simultánea con la colocación de los brackets durante los primeros 4 meses, con el objetivo de favorecer la desoclusión y la corrección de la mordida profunda. En el maxilar superior se emplearon arcos de NiTi 0.014” durante tres meses y 0.018” durante tres meses, seguidos por arcos 0.017” x 0.025” durante dos meses y 0.019” x 0.025” durante tres meses para el acabado y ajuste oclusal. En la arcada inferior se siguió la misma progresión, aunque con arcos sobreexpandidos para favorecer la expansión dentoalveolar y la coordinación transversal, además el uso de elásticos intermaxilares de clase II durante la fase de trabajo y finalización, a fin de optimizar la corrección sagital y el asentamiento oclusal.

Tras 14 meses de tratamiento ortodóntico, ambas pacientes alcanzaron resultados clínicamente satisfactorios en función, estética dental y armonía facial, los cambios cefalométricos se resumen en la Tabla 2.

Tabla 2. *Valores cefalométricos iniciales y finales.*

Parámetro	Norma	Pac. 1 inicial	Pac. 1 final	Pac. 2 inicial	Pac. 2 final
SNA°	82°	87°	88°	84°	84°
SNB°	80°	78°	79°	77°	78°
ANB°	2°	9°	9°	7°	6°
SN-GoGn°	32°	43°	42°	37°	41°
U1-SN°	102°	96°	100°	102°	98°
IMPA	90°	94°	93°	89°	92°
Ángulo interincisal	130°	126°	124°	128°	128°
Resalte	2-3 mm	2,5 mm	2,5 mm	4,5 mm	2,5 mm
Sobremordida	2-3 mm	4,5 mm	2,5 mm	4,5 mm	2,5 mm
Línea E superior	-1/+1 mm	0 mm	0 mm	0 mm	0 mm
Línea E inferior	0/+2 mm	1 mm	1 mm	-1 mm	1 mm
Vía aérea superior	15-20 mm	9 mm	15 mm	12 mm	17 mm
Vía aérea inferior	11-14 mm	8 mm	9 mm	12 mm	13 mm

En la paciente 1, tratada con técnica convencional, se corrigió el apiñamiento mediante expansión activa con disyuntores superiores e inferiores, logrando aproximadamente 5 mm de ganancia transversal en cada arcada durante el primer mes. Cefalométricamente, el ANB se mantuvo en 9°, con ligero aumento de SNA de 87° a 88° y de SNB de 78° a 79°, lo que refleja persistencia de la relación esqueletal clase II con cierta compensación. Además, el SN-GoGn disminuyó de 43° a 42°. Los incisivos superiores cambiaron de U1-SN de 96° a 100°, el IMPA de 94° a 93° y el ángulo interincisal de 126° a 124°. El resalte se mantuvo en 2,5 mm y la sobremordida disminuyó de 4,5 mm a 2,5 mm. En tejidos blandos, la línea E superior permaneció en 0 mm y la línea E inferior en 1 mm. La vía aérea superior aumentó de 9 mm a 15 mm y la vía aérea inferior de 8 mm a 9 mm (Figura 3).

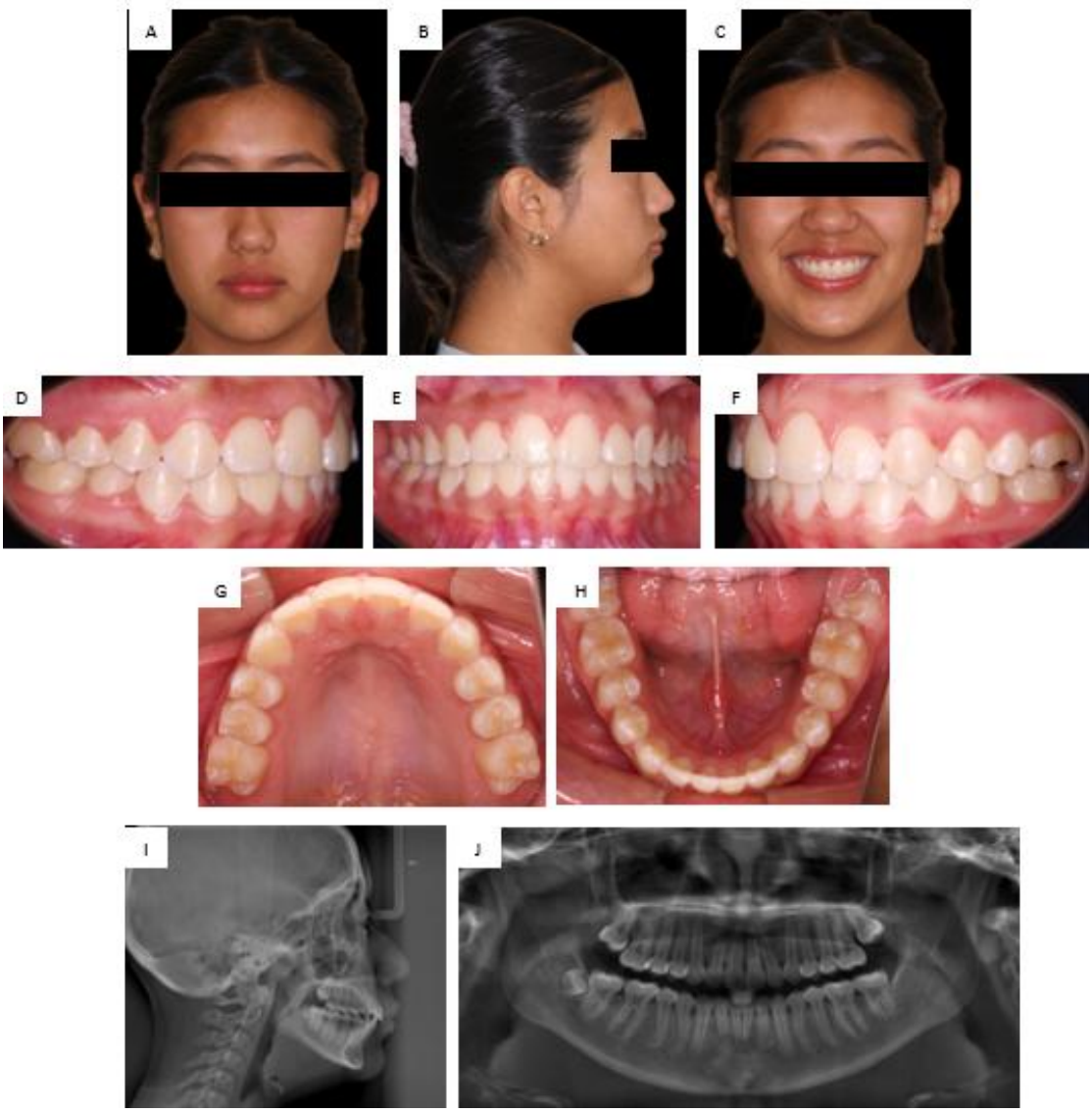

***Figura 3**. Paciente 1: A, vista frontal; B, vista lateral derecha; C, vista lateral izquierda; D, vista frontal intraoral; E, vista lateral intraoral izquierda; F, vista lateral intraoral derecha; G, oclusal superior; H, oclusal inferior; I, radiografía cefalométrica lateral; J, radiografía panorámica*

En la paciente 2, tratada con brackets de autoligado pasivo, se consiguió una corrección efectiva de la mordida profunda y del apiñamiento severo, asociada a expansión dentoalveolar y adecuada coordinación transversal de las arcadas. El ANB se redujo de 7° a 6°, acompañado por SNA estable en 84° y aumento de SNB

de 77° a 78°, compatible con una mejor relación sagital. El SN-GoGn aumentó de 37° a 41°. Los incisivos superiores cambiaron de U1-SN de 102° a 98°, el IMPA de 89° a 92° y el ángulo interincisal se mantuvo en 128°. El resalte y la sobremordida disminuyeron de 4,5 mm a 2,5 mm. En tejidos blandos, la línea E superior permaneció en 0 mm, mientras que la línea E inferior mejoró de -1 mm a 1 mm. Además, la vía aérea superior aumentó de 12 mm a 17 mm y la vía aérea inferior de 12 mm a 13 mm (Figura 4).

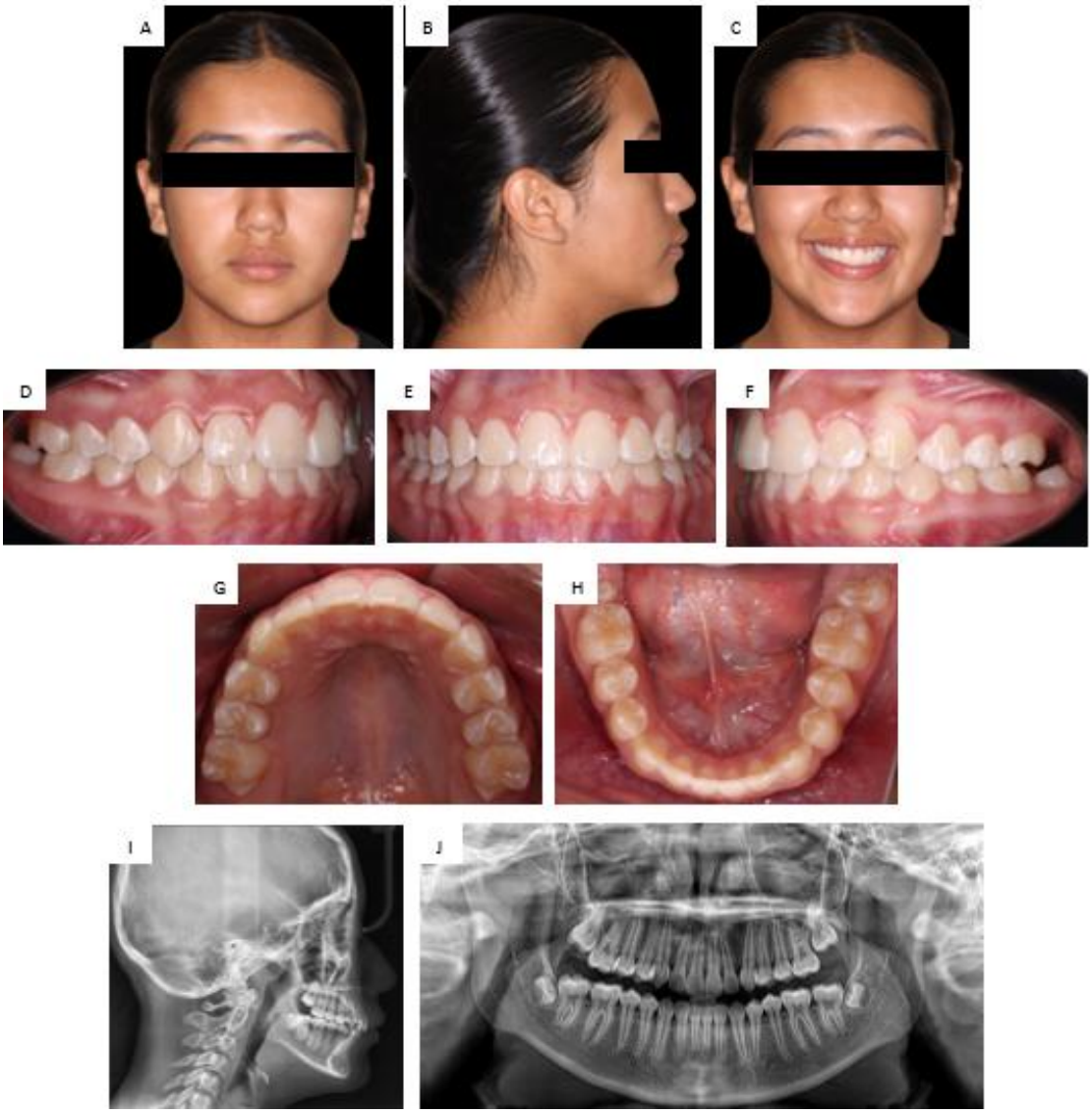

Figura 4. *Paciente 2: A, vista frontal; B, vista lateral derecha; C, vista lateral izquierda; D, vista frontal intraoral; E, vista lateral intraoral izquierda; F, vista lateral intraoral derecha; G, oclusal superior; H, oclusal inferior; I, radiografía cefalométrica lateral; J, radiografía panorámica*

Los representantes legales de ambas pacientes firmaron el consentimiento informado para la realización del tratamiento y la publicación de los registros clínicos e imagenológicos con fines académicos, resguardando su identidad.

DISCUSIÓN

Los resultados obtenidos en este reporte de caso se alinean con lo descrito previamente en la literatura que compara sistemas de brackets convencionales y de autoligado. En la paciente 1 fue indispensable recurrir a disyuntores para conseguir una expansión transversal efectiva, lo que coincide con lo señalado por Medina y Guerrero, quienes destacan la necesidad de aparatología específica cuando se requiere una modificación esqueletal más marcada del maxilar. (1) En contraste, la paciente 2 respondió de manera favorable al tratamiento con brackets de autoligado pasivo, logrando alineación y coordinación de las arcadas con menor necesidad de aparatología auxiliar expansiva, situación que respalda lo descrito por Lazo y Alarcón respecto al potencial del autoligado para favorecer la expansión dentoalveolar en determinados casos clínicos. (9)

En esta paciente, el sistema de autoligado permitió manejar el apiñamiento severo con una mecánica clínica más simplificada, asociada a menor fricción en la ranura del bracket y, por tanto, a un desplazamiento dentario más eficiente, tal como han reportado Tecco et al. (4) y González y Lima. (12) No obstante, es importante considerar que algunos autores, como Alvarado et al., (2) han señalado que, en términos clínicos, las diferencias entre el autoligado y los sistemas convencionales pueden resultar discretas o poco relevantes. En nuestro caso, sin embargo, se observó una evolución más fluida y con menor complejidad mecánica en la paciente tratada con autoligado, lo que es consistente con lo descrito por Dehbi et al., (10)

quienes resaltan el potencial terapéutico de estos sistemas en pacientes jóvenes con alta demanda de alineación y necesidad de optimizar la eficiencia biomecánica.

CONCLUSIÓN

Ambos sistemas de brackets demostraron ser útiles para el tratamiento de maloclusiones clase II en pacientes en crecimiento. En este reporte de caso, tanto la técnica convencional como el autoligado pasivo permitieron alcanzar resultados funcionales y estéticos satisfactorios. En la paciente tratada con autoligado se observó una mecánica clínica más simplificada y menor necesidad de aparatología auxiliar expansiva; no obstante, estas observaciones deben interpretarse con cautela debido a las diferencias diagnósticas y terapéuticas entre ambos casos. En consecuencia, la selección del sistema de brackets debe basarse en un diagnóstico individualizado y en una planificación integral del tratamiento.

FINANCIAMIENTO
No monetario

CONFLICTO DE INTERÉS
No existe conflicto de interés con personas o instituciones ligadas a la investigación.

AGRADECIMIENTOS
A la Unidad Académica de Posgrado de la Universidad Católica de Cuenca, Sede-Azogues por incentivar la investigación.

REFERENCIAS

1. Medina J, Guerrero D. Tiempo de tratamiento de brackets de autoligado versus ortodoncia convencional: revisión bibliográfica. 593 Dig Publ CEIT. 2023;8(3):518-27.
2. Alvarado E, Cruz M, Gutiérrez J, Rojas A. Comparación de irregularidades en brackets de cuatro sistemas de ligado convencional y un sistema de autoligado. Rev Mex Ortod. 2018;6(2):80-2.
3. Hempel G, Sat M, Vargas V, Díaz A. Comparación de brackets de autoligado y brackets convencionales basada en la evidencia. Odontoestomatologia. 2021;24(38). [sin páginas disponibles]
4. Tecco S, Festa F, Caputi S, Traini T, Di Iorio D, D'Attilio M. Friction of conventional and self-ligating brackets using a 10 bracket model. Angle Orthod. 2005;75(6). [sin páginas disponibles]

5. Macías T, Silva A. Tratamiento de ortodoncia con aparatología de autoligado pasivo: DAMON. Rev Tamé. 2019;8(23):939-42.
6. Dalstra M, Eriksen H, Bergamini C, Melsen B. Actual versus theoretical torsional play in conventional and self-ligating bracket systems. J Orthod. 2015;42(2):103-13.
7. Wilches L, García A, Quintero L, De los Reyes A, Otero L. Comparison of the biological response generated by conventional and self-ligating brackets. Univ Odontol. 2014;33(70). [sin páginas disponibles]
8. Bashir R, Sonar S, Batra P, Srivastava A, Singla A. Comparison of transverse maxillary dental arch width changes with self-ligating and conventional brackets in patients requiring premolar extraction: a randomised clinical trial. Int Orthod. 2019;17(4):687-92.
9. Lazo F, Alarcón R. Brackets autoligados vs convencionales: una revisión basada en 15 años de evidencia. Evid Odontol Clín. 2019;1(1):47.
10. Dehbi H, Azaroual M, Zaoui F, Halimi A, Benyahia H. Therapeutic efficacy of self-ligating brackets: a systematic review. Int Orthod. 2017;15(3):297-311.
11. Baxi S, Tripathi A, Bhatia V, Prasad M, Kumar P, Bagde H. Self-ligating bracket systems: a comprehensive review. Cureus. 2023;15(9). [sin páginas disponibles]
12. González M, Lima M. Fricción de brackets autoligado y convencionales en el cierre de espacios: revisión de la literatura. 593 Digit Publ CEIT. 2022;7(3-2):94-103.
13. Nieto M, Barrera J, González E, Parra I, Rodríguez A. Comparación de la resistencia al deslizamiento en brackets de autoligado y brackets convencionales ligados con ligadura elastomérica convencional y ligaduras de baja fricción. Rev Fac Odontol Univ Antioq. 2012;23(2). [sin páginas disponibles]
14. Arteche P, Oberti G, Aristizabal J, Sierra Á, Rey D. Consideraciones importantes de la ortodoncia con brackets de autoligado versus ligado convencional. Rev Esp Ortodon. 2015;45:3-21.
15. Montaño I, Moreno J, Rodríguez J, Villanueva D, Meléndez J, Paz A. Tratamiento de camuflaje en paciente clase II esqueletal con laterognasia mandibular: reporte de caso clínico. Rev Mex Ortod. 2021;9(4). [sin páginas disponibles]
16. Quiroga J, Ortiz A, Fajardo A, Ramírez H, Quiroga R. Reabsorción radicular en premolares, posterior a ortodoncia de autoligado, utilizando tomografía computarizada. Int J Interdiscip Dent. 2024;17(1):11-4.

Derechos de autor: 2026 Por los autores. Este artículo es de acceso abierto y distribuido según los términos y condiciones de la licencia Creative Commons Atribución-NoComercial-CompartirIgual 4.0 Internacional (CC BY-NC-SA 4.0)
https://creativecommons.org/licenses/by-nc-sa/4.0/