Cuaderno de odontología. Revista científica
Vol. 4(especial2), 12-28, 2026
https://doi.org/10.62574/a25kxb26

Tracción de incisivo central en maloclusión asimétrica Clase III: reporte de caso clínico
Traction of a Central Incisor in Asymmetric Class III Malocclusion: A Case Report

María Gabriela García-Sarmiento
mggarcias27@est.ucacue.edu.ec
Universidad Católica de Cuenca, Azogues, Cañar, Ecuador
https://orcid.org/0000-0002-7017-2321

Danny Esteban Guerrero-Alvarado
danny.guerrero@ucacue.edu.ec
Universidad Católica de Cuenca, Azogues, Cañar, Ecuador
https://orcid.org/0000-0003-0828-4311

RESUMEN

Objetivo: Describir la tracción de incisivo central en maloclusión asimétrica clase III. **Método:** El paciente fue un varón de 13 años con diagnóstico de retención del órgano dental 2.1 en una posición palatina alta. El plan de tratamiento adoptó terapia ortodóncica-quirúrgica. La fase inicial radicó en la alineación y nivelación de la arcada superior, apertura del espacio necesario en la zona de pieza 2.1. Consecutivamente, se realizó una exposición quirúrgica cerrada del diente retenido, seguida de la colocación de un complemento ortodóntico. Se inició la tracción progresiva y controlada para guiar la erupción del incisivo hacia su posición correcta en la arcada. **Resultados:** Tras 30 meses de tratamiento, se obtuvo la erupción controlada y alineación funcional del 2.1, con resultados periodontales y estéticos favorables. **Conclusión:** La tracción conservadora de incisivos superiores impactados, mediante planificación cuidadosa y fuerzas ligeras, permite resultados clínicos previsibles, incluso en maloclusiones complejas.
Descriptores: incisivo; aparatos ortodónticos fijos; maloclusión clase III de Angle. (DeCS).

ABSTRACT

Objective: To describe the traction of a maxillary central incisor in an asymmetric Class III malocclusion. **Method:** The patient was a 13-year-old male diagnosed with retention of tooth 2.1 in a high palatal position. The treatment plan combined orthodontic and surgical therapy. The initial phase consisted of alignment and leveling of the maxillary arch and creation of the necessary space in the incisor region. Subsequently, a closed surgical exposure of the retained tooth was performed, followed by placement of an orthodontic attachment. Progressive and controlled traction was then initiated to guide the eruption of the incisor into its correct position in the dental arch. **Results:** After 30 months of treatment, controlled eruption and functional alignment of tooth 2.1 were achieved, with favorable esthetic and periodontal outcomes. **Conclusion:** Conservative traction of impacted maxillary incisors, supported by careful treatment planning and the application of light forces, can provide predictable clinical outcomes, even in complex malocclusions.
Descriptors: incisor; orthodontic appliances fixed; malocclusion Angle Class III. (MeSH).

Recibido: 08/06/2026. Revisado: 19/06/2026. Aprobado: 25/07/2026. Publicado: 06/08//2026.
Reporte de caso

INTRODUCCIÓN

La erupción retrasada o fallida de un incisivo central maxilar permanente debe ser evaluada cuidadosamente, ya que estos dientes desempeñan un papel crucial en la estética de la sonrisa y en funciones fonéticas, tales como emitir el sonido "s" (1). Un incisivo no erupcionado en el tiempo esperado se considera retenido o impactado, especialmente si su germen ha desarrollado al menos dos tercios de la raíz sin que aparezca en la cavidad oral. Aunque los terceros molares y caninos superiores son los dientes que más frecuentemente sufren impactación, los incisivos centrales superiores ocupan el tercer lugar, con una prevalencia reportada entre 0,06 % y 0,2 % (1,2). Entre los factores etiológicos destacan las barreras físicas, como dientes supernumerarios o también llamados mesiodens u odontomas que obstruyen la vía de erupción, así como antecedentes de trauma en la región anterior durante la infancia que pueden alterar la posición o el desarrollo del germen dentario (1,3,4).

La presencia prolongada de un incisivo ausente en la arcada puede ocasionar pérdida de espacio por migración de dientes adyacentes, desviación de la línea media y erupción ectópica de caninos vecinos, además de comprometer la formación adecuada del reborde alveolar (1,4-6). Adicionalmente, la ausencia de este diente repercute en la apariencia física y en la pronunciación, afectando potencialmente la autoestima y relación social del paciente en edad infantil (1,4,7). Por otro lado, la detección e intervención precoces en estos casos para evitar complicaciones mayores (8). Ante la ausencia de erupción seis meses después del homólogo contralateral, o un año después de la erupción de los incisivos inferiores, es necesario realizar un estudio radiográfico para un diagnóstico temprano (5,6). La identificación oportuna de un incisivo retenido permite planificar su rescate antes de que finalice el desarrollo radicular, lo que facilita un movimiento ortodóntico más seguro y una formación radicular más completa (8). Históricamente, en la década

de 1970 se propuso abordar quirúrgicamente los dientes retenidos en combinación con la tracción ortodóntica, en contraposición a la extracción y sustitución protésica inmediata. En la actualidad, el manejo interdisciplinario es el estándar para lograr la erupción forzada del diente impactado hacia una posición funcional en el arco (1,8). El objetivo del presente estudio fue describir la tracción de incisivo central en maloclusión asimétrica Clase III.

REPORTE DE CASO

Paciente masculino de 13 años de edad, origen mestizo, el cual acude a consulta odontológica acompañado de su madre; como motivo de consulta, la madre refiere: "A mi hijo le falta un diente". El paciente no reporta sintomatología aparente al momento de la evaluación, el paciente y su familia no reportaron antecedentes de trauma, infección o extracciones previas en la región anterior. La principal preocupación fue de tipo estético y funcional, por la ausencia prolongada del diente anterior. En cuanto a los antecedentes familiares relevantes, se registra que la abuela materna presenta un diagnóstico de hipotensión arterial. No se reportan antecedentes médicos personales relevantes, ni condiciones sistémicas concomitantes. Tampoco se mencionan intervenciones odontológicas previas relacionadas con ortodoncia u otras patologías orales.

Plan de tratamiento: Se planificó un abordaje conservador, centrado en la tracción del órgano dental del 2.1, corrección del apiñamiento anterior, coordinación oclusal y estabilización de la arcada superior. Se obtuvo el consentimiento informado de los padres del paciente para la realización del tratamiento y el uso académico del caso clínico, con el permiso de ética otorgado por el Comité de Ética de Investigación en Seres Humanos de la Universidad Católica de Cuenca, con el código CEISH-UCACUE-2025-276.

Objetivos del tratamiento

1. Alinear ambas arcadas y recuperar espacio adecuado para la tracción del 2.1.

2. Exponer quirúrgicamente el diente mediante técnica cerrada, preservando tejidos periodontales.
3. Realizar la tracción ortodóntica controlada del incisivo 2.1 mediante un botón metálico conectado a una cadena metálica de tracción y activado con una cadeneta elastomérica, aplicando fuerzas ligeras y progresivas.
4. Integrar 2.1 en la arcada con correcta posición tridimensional.
5. Mejorar la relación oclusal y la línea media dental.
6. Mantener vitalidad y salud periodontal del diente traccionado.
7. Obtener estabilidad oclusal y estética al finalizar el tratamiento.

Evaluación diagnóstica: Durante la evaluación clínica se evidenció asimetría moderada, con predominancia de la mitad izquierda del rostro. El análisis del perfil mostró una relación adecuada entre el labio superior y la línea E (0 mm), con ligera retrusión labial inferior (-0,5 mm). Intraoralmente, se observó una maloclusión Clase III molar bilateral, Clase II canina bilateral, con apiñamiento dentario severo superior y moderado inferior, y línea media no valorable por la ausencia del incisivo 2.1. La curva de Spee estaba marcada, y los caninos inferiores presentaban giroversión (Figura 1).

En el diagnóstico cefalométrico se determinó Clase II esquelética por protrusión maxilar, con biotipo dolicofacial, marcada biprotrusión dentoalveolar, proinclinación incisal, perfil convexo y protrusión labial. En la radiografía panorámica inicial se reveló la presencia de la pieza 2.1 retenida en posición alta y palatina, sin evidencia de reabsorciones ni quistes asociados. La tomografía volumétrica (CBCT) confirmó que la pieza 2.1 se encontraba incluida en sentido ligeramente oblicuo, con formación radicular avanzada y sin dilaceración. Se descartaron dientes supernumerarios. Los terceros molares estaban en estadio de Nolla 5, sin interferencia en el tratamiento (Figura 1).

Evolución Clínica

A lo largo del tratamiento se controló periódicamente mediante evaluaciones clínicas, radiográficas y fotográficas intraorales. Estos registros fotográficos permitieron observar los cambios producidos durante cada etapa y realizar los ajustes necesarios en la biomecánica ortodóntica de acuerdo con la respuesta del paciente (Figura 2). A continuación, se evidencia la secuencia terapéutica.

Inicio de tratamiento

El tratamiento comenzó con la cementación de aparatología fija MBT slot 0,22" Orthometric y arcos iniciales de NiTi 0,012" Orthometric en ambas arcadas. Esta primera fase estuvo dirigida a iniciar la alineación y nivelación de forma progresiva. Posteriormente se realizaron las extracciones de los primeros premolares superiores e inferiores, y se cambió a un arco 0,018" NiTi Orthometric, continuando con la alineación, corrección de rotaciones y la iniciación del cierre de espacios.

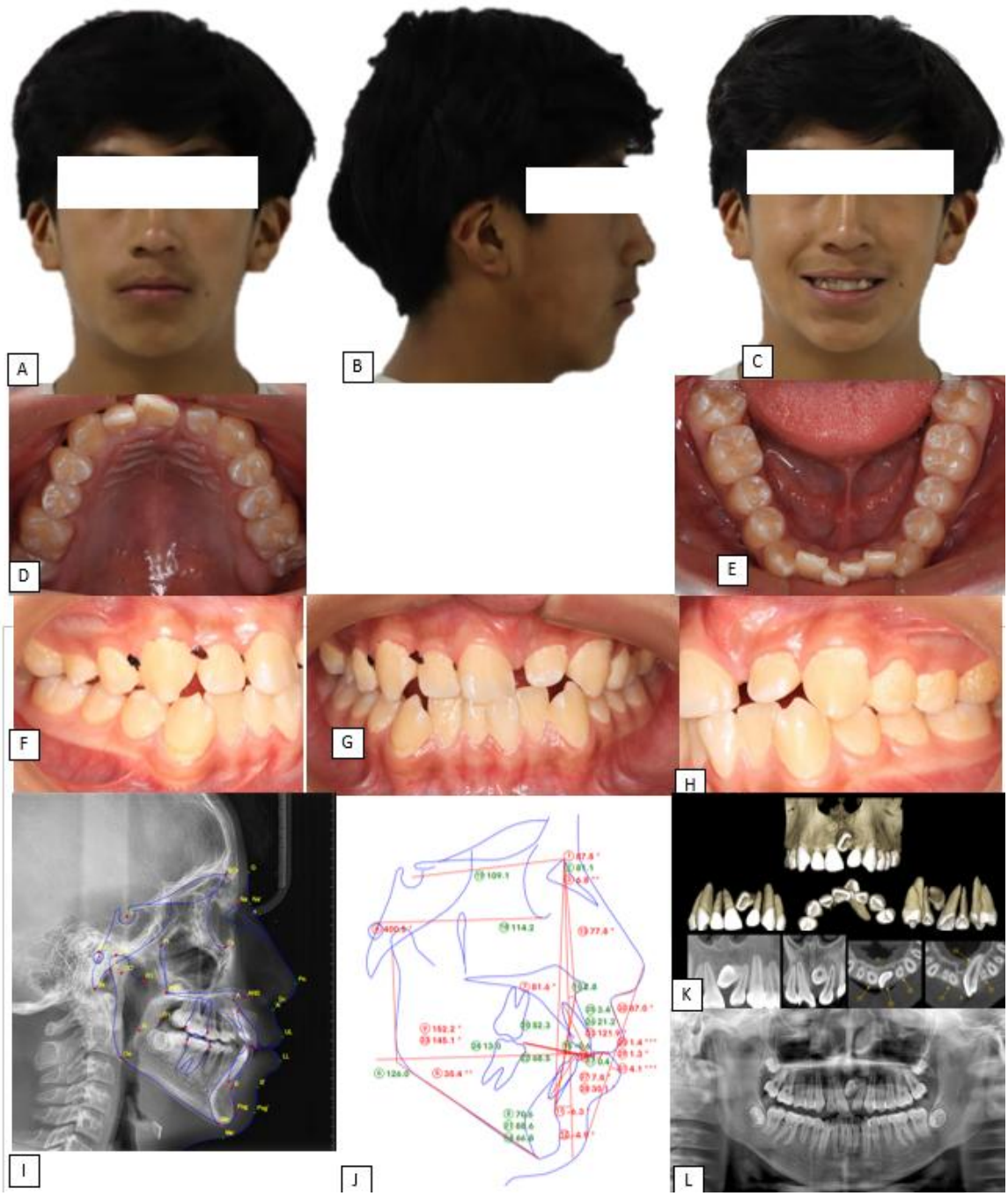

Figura 1. Exámenes complementarios iniciales: A: Fotografía extraoral frontal B: Fotografía extraoral lateral C: Fotografía extraoral frontal sonrisa D: Oclusal superior E: Oclusal inferior F: Lateral derecha G: Frontal intraoral H: Lateral izquierda I: Radiografía Cefálica lateral J: Trazado cefalométrico K: Radiografía panorámica.

Etapa de nivelación y cierre progresivo

Con el avance del tratamiento se utilizaron cadenetas elásticas Ormco desde los caninos hasta los primeros molares para favorecer el cierre de espacios en el sitio de la extracción. Posteriormente se incorporaron arcos 0,014x0,025" NiTi, que ofrecieron mayor control tridimensional. La cadeneta se aplicó desde 3.2 a 4.2 y luego de 3.3 a 4.3, tras conseguir la relación canina Clase I del lado derecho. En esta fase se incorporaron elásticos intermaxilares Orthometric 3/16 livianos, en configuración Clase II derecha y Clase I izquierda, para equilibrar las relaciones sagitales (Figura 2A).

Fase intermedia

En esta etapa se cementó bracket en el órgano dental 1.2 y se instaló una cadeneta de 1.1 a 1.6 complementada con stripping inferior, y se reposicionaron los brackets de la pieza 3.2 para mejorar la alineación. Se continuó con arcos 0,014x0,025" NiTi y ferulización parcial inferior (de 3.3 a 4.3) para estabilizar el segmento anterior. En los siguientes controles se implementaron open-coil Morelli entre 1.1 y 2.2 para ganar espacio y facilitar la futura tracción del incisivo retenido, junto con nuevas ferulizaciones sectorizadas y ajustes en las cadenetas distales que permitieron el control preciso de la línea media (Figura 2B).

Fase quirúrgica y de tracción

Se realizó una cirugía de exposición cerrada del incisivo 2.1 y se cementó un botón metálico Morelli en la cara vestibular, al cual se conectó una cadena metálica de tracción ortodóntica. Esta se activó mediante una cadeneta elastomérica Ormco, fijada al arco superior de acero inoxidable 0,017 × 0,025" Orthometric mediante ligadura metálica. Se aplicó una fuerza ligera de aproximadamente 50 g para favorecer la erupción progresiva y fisiológica del incisivo. Durante los controles, la dirección de la tracción se fue modificando según la posición que iba adoptando el incisivo. En un inicio, la cadeneta elastomérica se fijó desde el 2.1 hacia el 2.3 con el fin de dirigir un movimiento hacia distovestibular y vertical. Conforme el diente fue

erupcionando, el botón se conectó directamente al arco hasta conseguir una mayor exposición coronaria y continuar su incorporación a la arcada (Figura 2C-2D).

Etapa de alineación y terminación

Una vez la pieza 2.1 presentó la erupción completa, se realizó la cementación del bracket, donde se reinició la secuencia de alineación superior con arcos 0,012" y 0,014" NiTi Orthometric. En la arcada inferior se mantuvo la ferulización entre 3.3 y 3.6, además se indicaron elásticos intermaxilares Orthometric Clase II bilateral 3/16" livianos, conjuntamente con el reposicionamiento de las piezas 1.1, 1.2, 2.2, 1.3, 2.3 y 3.3, para obtener paralelismo radicular.

En la fase de detallado se usaron arcos 0,017x0,025" y 0,014x0,025" NiTi Orthometric, junto con mecánica elástica 3/16" medianos en delta bilateral, obteniendo un paralelismo radicular de la pieza 2.1 y llevándolo progresivamente a una posición funcional dentro de la arcada hacia el mes 27 de tratamiento (Figura 2E-2F).

En la etapa de terminación se utilizó un arco superior de acero inoxidable 0,017 × 0,025" Orthometric, en el que se realizaron dobleces artísticos y una extrusión en el segmento 1.2-2.1 para mejorar el resalte horizontal. En la arcada inferior se mantuvo un arco 0,017 × 0,025" NiTi Orthometric. Además, se colocó cadeneta elastomérica segmentaria Orthometric de 1.6 a distal de 1.3, de mesial de 1.3 a mesial de 2.3 y de distal de 2.3 a 2.6, para mantener el cierre de espacios y estabilizar los segmentos posteriores (Figura 2G). Finalmente, se indicaron elásticos Orthometric de 5/16" tipo spaghetti para mejorar el asentamiento y la intercuspidación (Figura 3).

Al término del tratamiento se logró la erupción exitosa del incisivo central izquierdo retenido, integrándolo completamente en la arcada dental. El diente 2.1 recuperó su posición estética y funcional en el sector anterior, restituyendo la continuidad de la sonrisa al ya no presentar el espacio edéntulo anterior. Además, mediante la

biomecánica ortodóntica compensatoria se mejoró la relación oclusal asociada a la maloclusión Clase III asimétrica. Al finalizar el tratamiento se observó una intercuspidación funcional y una mejor coincidencia de las líneas medias dentales (Figura 4).

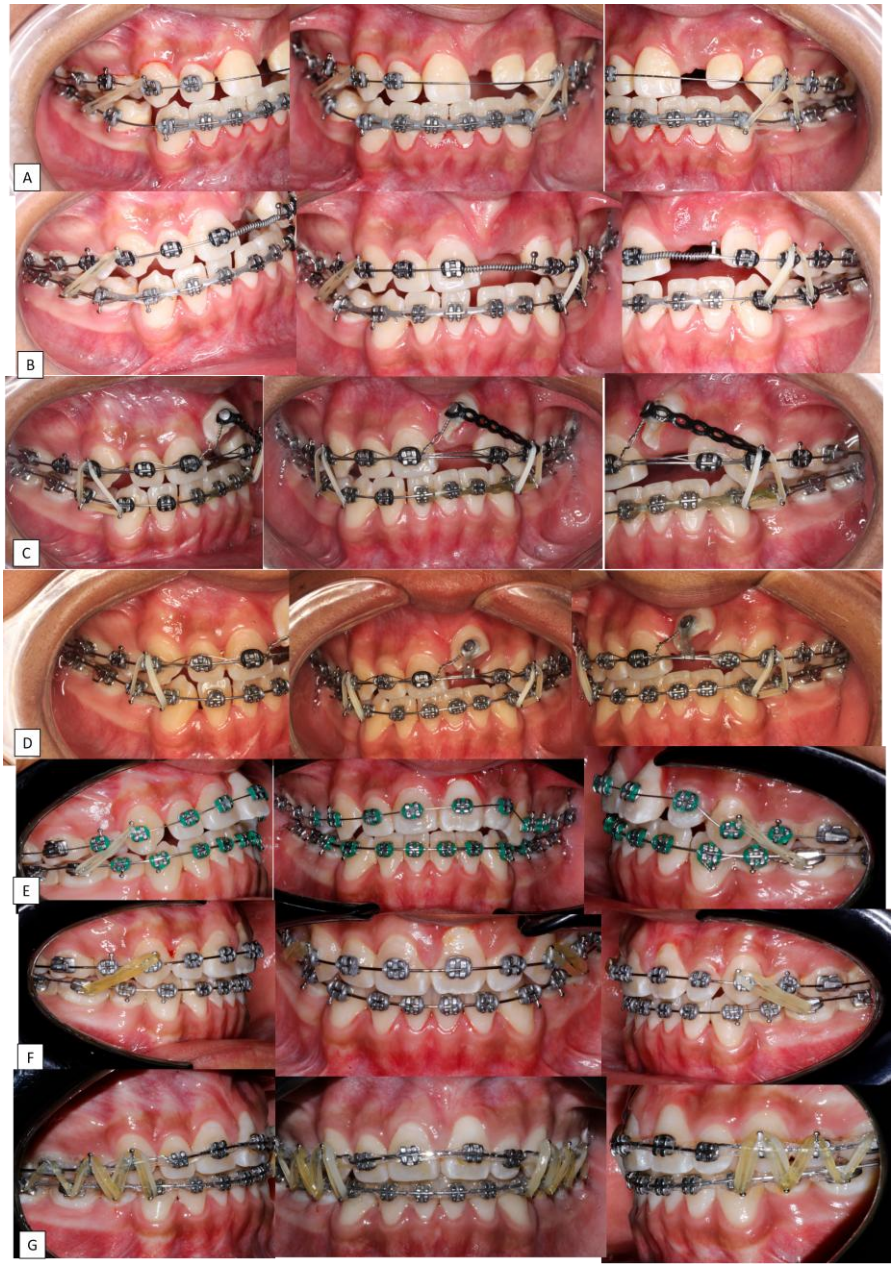

Figura 2. Cronología ilustrada del tratamiento ortodóncico-quirúrgico del incisivo retenido, desde el diagnóstico inicial hasta la erupción y alineación hasta el mes 30 de tratamiento.

El incisivo traccionado presentó tejidos periodontales sanos y vitalidad pulpar normal. En el control de seguimiento a seis meses post-tratamiento, el diente respondió adecuadamente a pruebas de sensibilidad y mostraba un ancho de encía adherida saludable alrededor. No se evidenciaron complicaciones como reabsorciones radiculares significativas, ni pérdida de soporte óseo, ni problemas estéticos como los que suelen ocurrir tras una extracción precoz. La intervención quirúrgica-ortodóntica resultó exitosa, permitiendo la erupción del incisivo retenido y restableciendo la oclusión del paciente con resultados estéticos y funcionales óptimos (Figura 4).

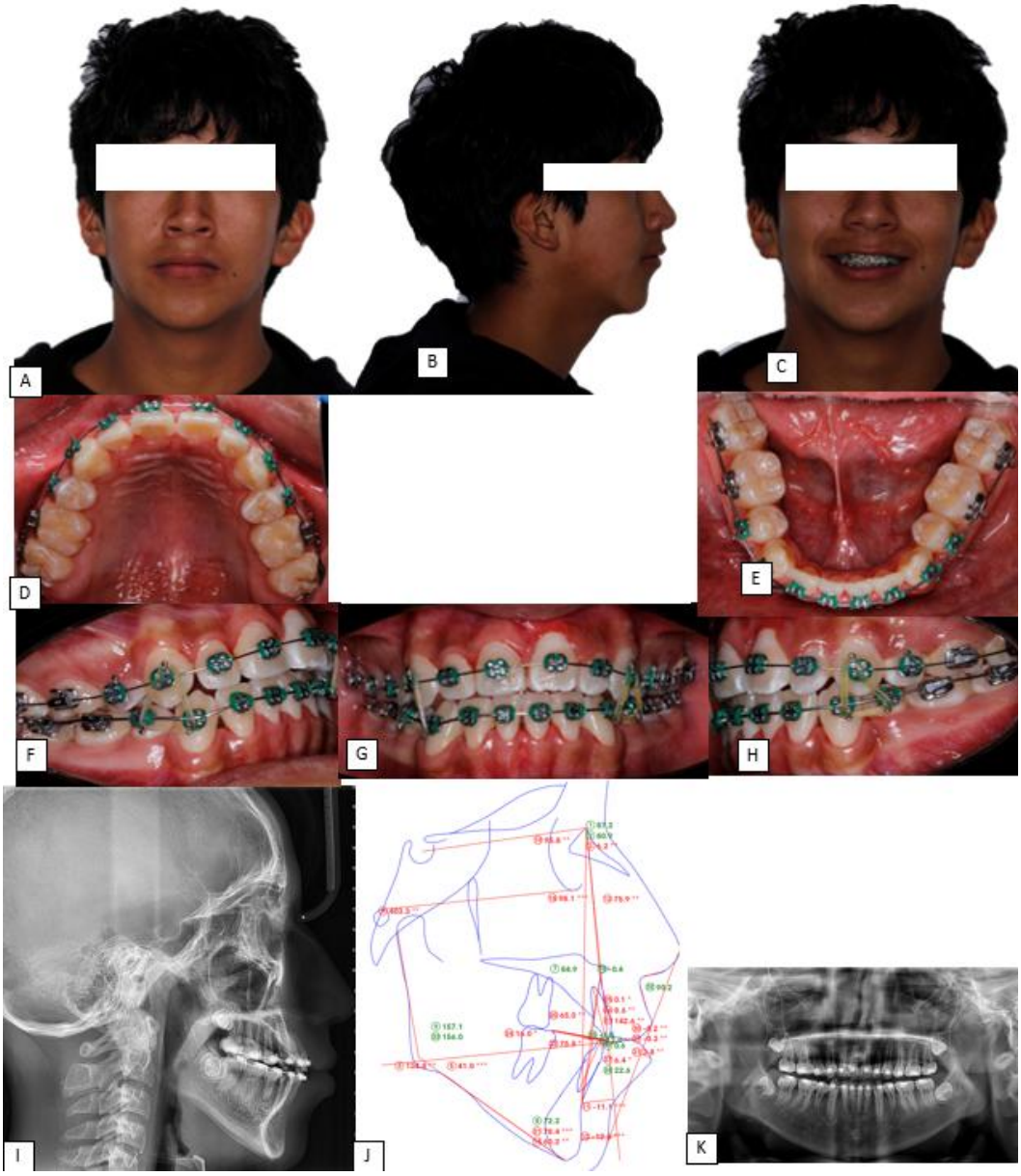

Figura 3. Exámenes complementarios intermedios: A: Fotografía extraoral frontal B: Fotografía extraoral lateral C: Fotografía extraoral frontal sonrisa D: Oclusal superior E: Oclusal inferior F: Lateral derecha G: Frontal intraoral H: Lateral izquierda I: Radiografía Cefálica lateral J: Trazado cefalométrico K: Radiografía panorámica.

DISCUSIÓN

La retención de un incisivo central superior representa un problema importante por el efecto que puede tener sobre la estética, la función y la organización de la arcada.

En este caso, la ausencia del 2.1 se presentó junto con una maloclusión Clase III asimétrica, por lo que el tratamiento no se limitó únicamente a llevar el diente a la arcada, sino que también fue necesario controlar el espacio disponible, la línea media y la relación oclusal.

Se decidió conservar el incisivo 2.1 y realizar una tracción ortodóntico-quirúrgica. Esta conducta coincide con lo descrito por Ai et al. (1) y Thirasupa (2), quienes plantean que, cuando el diente presenta condiciones favorables para su recuperación, debe priorizarse su incorporación a la arcada antes de la extracción. En el presente caso, la ausencia de anquilosis, la formación radicular avanzada y la posibilidad de generar espacio permitieron mantener este enfoque conservador. Además, de acuerdo con Seehra et al. (5) y Jha et al. (4), preservar el diente natural favorece a los tejidos circundantes, evitando una reabsorción del hueso alveolar y del tejido gingival circundante.

Uno de los aspectos críticos de este caso fue la posición alta y palatina del incisivo incluido, característica asociada a mayor dificultad para la tracción y riesgo incrementado de complicaciones como reabsorción radicular, necrosis pulpar o pérdida de inserción periodontal, tal como describen Chandhoke et al. (6) y Kathade et al. (8). Sin embargo, señalan que el uso de fuerzas ligeras y continuas, junto con técnicas quirúrgicas de mínima invasión, permite minimizar dichos riesgos (6).

En cuanto a la técnica quirúrgica, se seleccionó la exposición cerrada; esta alternativa permitió mantener los tejidos blandos alrededor del diente mientras se iniciaba la tracción. Marek et al. (9) describen resultados periodontales favorables con este tipo de abordaje, especialmente por la conservación de la encía queratinizada. En este paciente, al finalizar el tratamiento, el incisivo presentó tejidos periodontales clínicamente sanos y con una adecuada respuesta pulpar.

Sin embargo, el control del anclaje también fue importante debido a la maloclusión asimétrica presente desde el inicio. Durante la tracción fue necesario evitar que la fuerza aplicada sobre 2.1 produjera movimientos no deseados en los dientes

adyacentes. Para ello se utilizaron mecánicas de apertura de espacio, ferulización, elásticos intermaxilares y ajustes en la dirección de la tracción. Estudios de varios autores (10-12) respaldan la importancia del uso adecuado del torque y de las mecánicas de apertura de espacio para compensar patrones esqueléticos desfavorables sin necesidad de procedimientos ortopédicos o quirúrgicos adicionales.

El tiempo total del tratamiento fue de 30 meses, mientras que la erupción y alineación funcional del 2.1 se consiguió al mes 16. Este tiempo estuvo relacionado no solo con la tracción del incisivo, sino también con la corrección del apiñamiento, el manejo de los espacios de extracción y la compensación de la maloclusión existente. Los resultados obtenidos son comparables con los reportados por Arriola-Guillén et al. (13) y Khera et al. (7).

Desde el ámbito psicosocial, Xiao et al. (14) recalcan que la ausencia prolongada de un incisivo anterior en jóvenes afecta de manera circunstancial a la autoestima y al desarrollo social y escolar. Aunque en el presente caso no se realizó una evaluación específica de variables psicosociales, la recuperación del incisivo permitió restablecer la continuidad estética del sector anterior, aspecto particularmente relevante durante la adolescencia.

Finalmente, Sasaki et al. (15) subrayan que el éxito del manejo de dientes impactados depende de una planificación interdisciplinaria basada en imágenes tridimensionales, selección adecuada de la técnica quirúrgica-ortodóncica y cumplimiento del paciente, factores que se aplicaron en este tratamiento y contribuyeron al resultado favorable.



Figura 4. Exámenes complementarios finales: A: Fotografía extraoral frontal B: Fotografía extraoral lateral C: Fotografía extraoral frontal sonrisa D: Oclusal superior E: Oclusal inferior F: Lateral derecha G: Frontal intraoral H: Lateral izquierda I: Radiografía Cefálica lateral J: Trazado cefalométrico K: Radiografía panorámica.

CONCLUSIONES

El abordaje ortodóntico-quirúrgico mediante técnica cerrada y tracción controlada permitió recuperar el espacio e incorporar exitosamente el incisivo central superior 2.1 a la arcada, manteniendo un adecuado control biomecánico durante su desplazamiento. La aplicación de fuerzas ligeras y progresivas favoreció su erupción y posterior posicionamiento tridimensional, logrando alineación estética, contacto funcional y paralelismo radicular.

El adecuado manejo del anclaje y el control del vector de fuerza fueron fundamentales para minimizar movimientos indeseados en los dientes adyacentes y mantener el espacio necesario durante la tracción. De esta manera, fue posible recuperar el diente retenido sin comprometer la armonía de la arcada y favoreciendo una adecuada coordinación oclusal.

Este caso clínico demuestra que la planificación interdisciplinaria, la exposición quirúrgica conservadora y el control biomecánico de la tracción constituyen elementos determinantes para el manejo de incisivos centrales retenidos, incluso cuando se encuentran asociados a una maloclusión compleja. La intervención oportuna permite preservar el diente natural, restablecer su función y estética, y disminuir el riesgo de pérdida de espacio y desplazamientos dentarios indeseados.

FINANCIAMIENTO

Este trabajo se llevó a cabo con recursos propios de los autores.

CONFLICTO DE INTERESES

Los autores declaran no tener conflictos de interés respecto a la presente investigación.

AGRADECIMIENTOS

A la Universidad Católica de Cuenca, Azogues, Cañar, Ecuador.

REFERENCIAS

1. Ai CJ, Ching ME. Early intervention of unerupted maxillary central incisor: a case series. APOS Trends Orthod. 2024;14:1-10. doi:10.25259/APOS_142_2024
2. Thirasupa N. Orthodontic management of a horizontally impacted maxillary incisor in an adolescent patient. Am J Orthod Dentofacial Orthop. 2023;163(1):126-36. doi:10.1016/j.ajodo.2021.06.029
3. Bellot-Arcís C, García-Sanz V, Paredes-Gallardo V. Nonsurgical treatment of an adult with skeletal Class III malocclusion, anterior crossbite, and an impacted canine. Am J Orthod Dentofacial Orthop. 2021;159(4):522-35. doi:10.1016/j.ajodo.2020.01.023
4. Jha K, Adhikari M. Surgical orthodontic intervention for impacted maxillary permanent central incisors: a case series. Clin Case Rep. 2023;11(11):e8199. doi:10.1002/ccr3.8199
5. Seehra J, Mortaja K, Wazwaz F, Papageorgiou SN, Newton JT, Cobourne MT. Interventions to facilitate the successful eruption of impacted maxillary incisor teeth due to the presence of a supernumerary: a systematic review and meta-analysis. Am J Orthod Dentofacial Orthop. 2023;163(5):594-608. doi:10.1016/j.ajodo.2023.01.004
6. Chandhoke TK, Agarwal S, Feldman J, Shah RA, Upadhyay M, Nanda R. An efficient biomechanical approach for the management of an impacted maxillary central incisor. Am J Orthod Dentofacial Orthop. 2014;146(2):249-54. doi:10.1016/j.ajodo.2013.09.017
7. Khera A, Raghav P, Amit K. Management of impacted maxillary central incisor: combined orthodontic-surgical technique. J Contemp Orthod. 2018;2(4):5-8. doi:10.18231/j.jco.2018.033
8. Kathade A, Gilani R, Kamble R, Singh S, Atey A. Unveiling the journey: a case report of managing an impacted central incisor. Cureus. 2024;16(1):e52762. doi:10.7759/cureus.52762
9. Marek I, Janková A, Starosta M, Novosad M, Kučera J. Comparison of spontaneous eruption and modified closed eruption technique with palatal traction in alignment of impacted maxillary central incisor teeth. Prog Orthod. 2023;24(1):17. doi:10.1186/s40510-023-00470-7
10. Fleming PS. Multi-disciplinary management to align ectopic or impacted teeth. Semin Orthod. 2015;21(1):38-45. doi:10.1053/j.sodo.2014.12.004
11. Cruz RM. Orthodontic traction of impacted canines: concepts and clinical application. Dental Press J Orthod. 2019;24(1):74-87. doi:10.1590/2177-6709.24.1.074-087.bbo
12. Arriola-Guillén LE, Rodríguez-Cárdenas YA, Ruíz-Mora GA, Aliaga-Del Castillo A, Dias-Da Silveira HL, Dutra V. Effectiveness and side effects of orthodontic traction of impacted maxillary incisors in a labially inverted position: a systematic review. Int Orthod. 2024;22(4):100916. doi:10.1016/j.ortho.2024.100916

13. Arriola-Guillén LE, Rodríguez-Cárdenas YA, Ruíz-Mora GA, Aliaga-Del Castillo A, Schilling J, Dias-Da Silveira HL. Three-dimensional evaluation of the root resorption of maxillary incisors after the orthodontic traction of bicortically impacted canines: case reports. Prog Orthod. 2019;20(1):13. doi:10.1186/s40510-019-0267-z
14. Xiao L, Mai W, Chen S, Chen S, Liu Q, Tang L, et al. Psychosocial impact of dental aesthetics in adolescent: an evaluation of a latent profile and its associated risk factors. BMC Oral Health. 2024;24(1):1076. doi:10.1186/s12903-024-04844-z
15. Sasaki A, Fujimoto M, Fujimoto K, Shinagawa R, Sonokawa T, Takusagawa T, et al. Orthodontic treatment of a skeletal Class III malocclusion with severe root resorption of the maxillary anterior teeth. Autotransplantation using a 3-dimensional printed replica of the donor tooth. Am J Orthod Dentofacial Orthop. 2022;161(2):281-92. doi:10.1016/j.ajodo.2020.10.028

Derechos de autor: 2026. Por los autores. Este artículo es de acceso abierto y distribuido según los términos y condiciones de la licencia Creative Commons Atribución-NoComercial-CompartirIgual 4.0 Internacional (CC BY-NC-SA 4.0)

https://creativecommons.org/licenses/by-nc-sa/4.0/